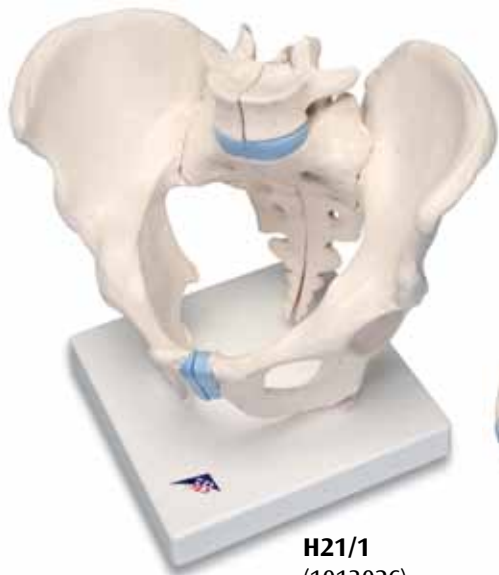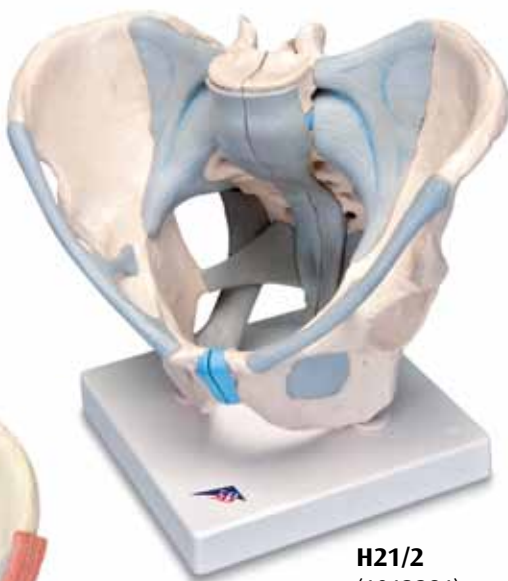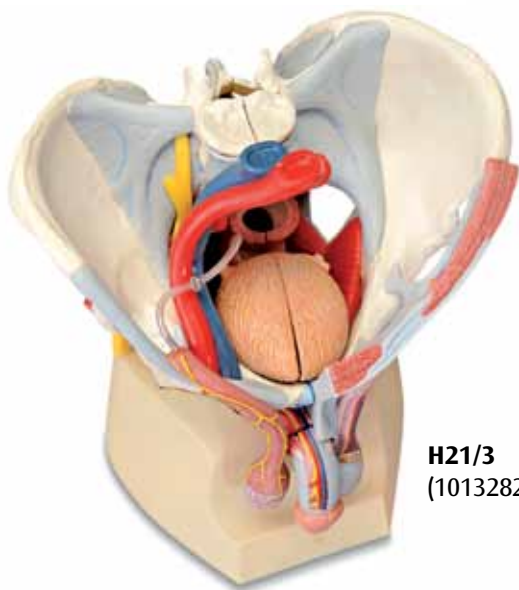




**H21/1**  
(1013026)



**H21/2**  
(1013281)



**H21/3**  
(1013282)

**H21/1**  
**H21/2**  
**H21/3**

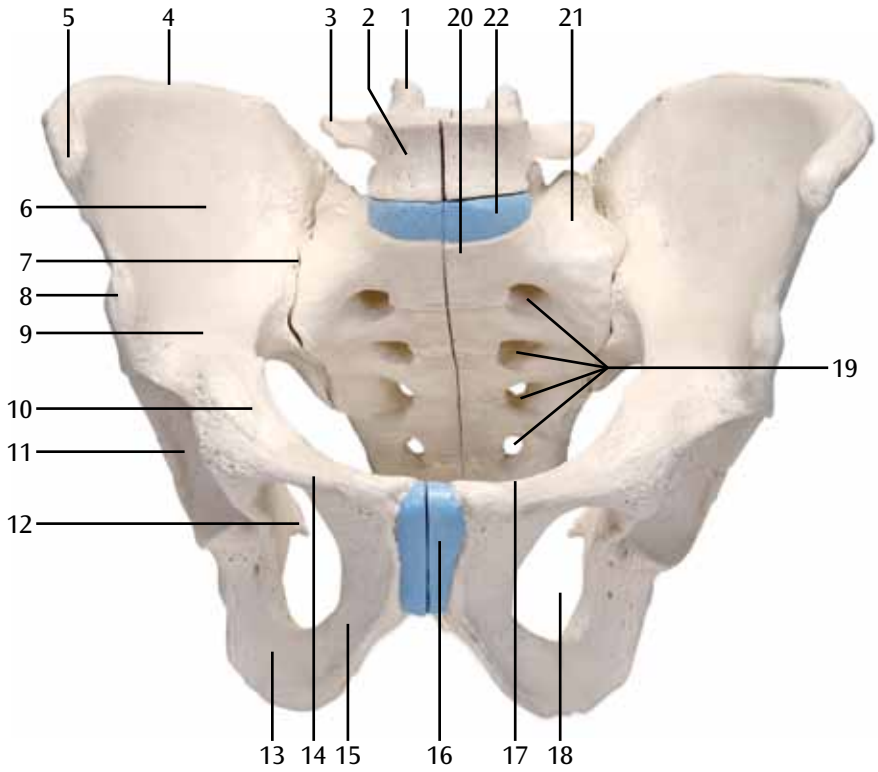
(1013026/1013281/1013282)

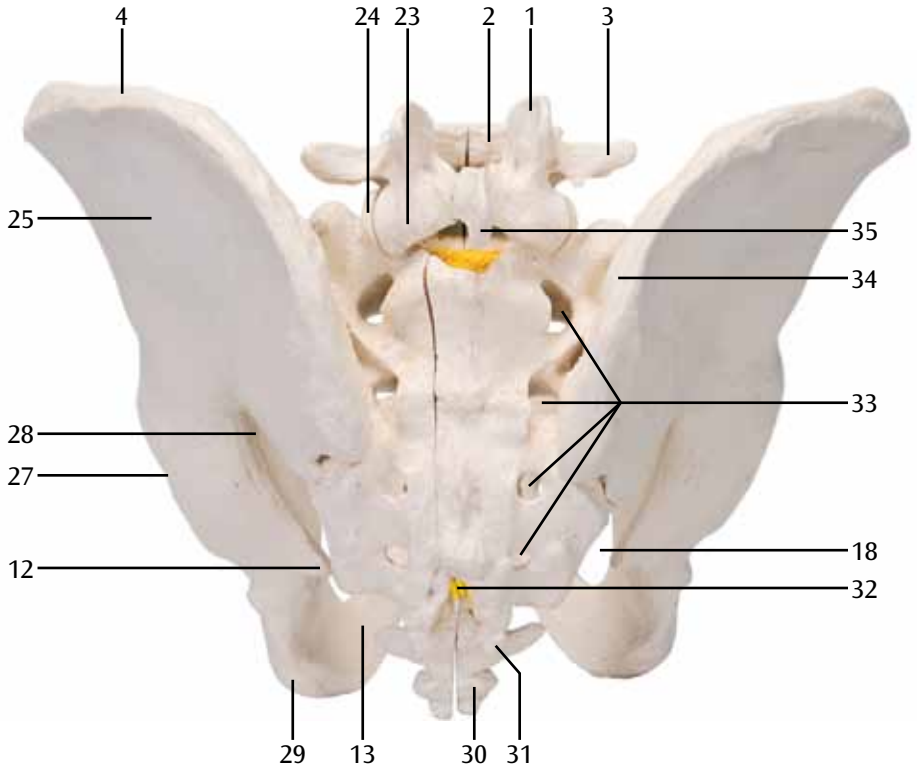
## Español

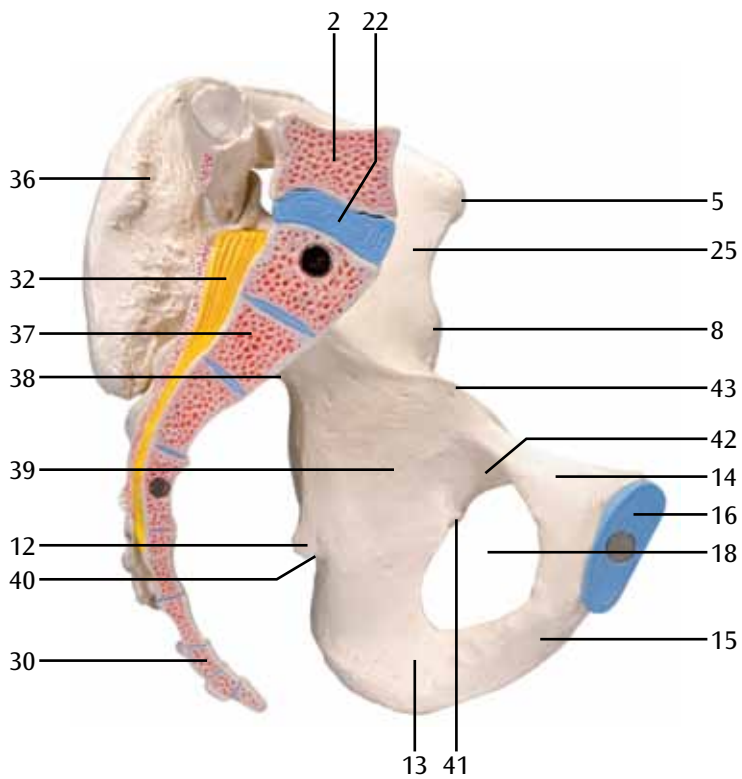
- 1 5ª vértebra lumbar (L 5), proceso articular
- 2 5ª vértebra lumbar (L 5), cuerpo de la vértebra
- 3 5ª vértebra lumbar (L 5), proceso costal
- 4 Cresta ilíaca
- 5 Espina ilíaca anterior superior
- 6 Fosa ilíaca
- 7 Articulación sacroilíaca
- 8 Espina ilíaca antero inferior
- 9 Cuerpo óseo del íleo
- 10 Pubis
- 11 Acetábulo
- 12 Espina isquiática
- 13 Isquiión
- 14 Rama superior del pubis
- 15 Rama inferior del pubis
- 16 Disco interpúbico
- 17 Tubérculo del pubis
- 18 Agujero obturador
- 19 Agujero sacral ventral
- 20 Promontorio
- 21 Ala del sacro
- 22 Articulación lumbo-sacral; disco intervertebral.
- 23 Vértebra lumbar (L 5) proceso articular superior
- 24 Sacro; proceso articular superior
- 25 Ala ósea del íleo
- 26 Cresta sacral intermedia
- 27 Limbo acetabular
- 28 Agujero ciático mayor
- 29 Tuberosidad isquiática
- 30 2ª vértebra del coxis
- 31 Vértice del sacro
- 32 Cauda equina
- 33 Agujero sacral dorsal
- 34 Espina ilíaca posterior
- 35 Vértebra lumbar (L 5) proceso espinoso
- 36 Tuberosidad ilíaca
- 37 2ª vértebra del sacro
- 38 Incisura isquiática mayor
- 39 Cuerpo del Isquiión
- 40 Incisura isquiática menor
- 41 Tubérculo obturador posterior
- 42 Surco obturador
- 43 Línea arqueada
- 44 Ligamento longitudinal anterior
- 45 Ligamento ileolumbar
- 46 Ligamento sacroilíaco anterior
- 47 Ligamento inguinal
- 48 Ligamento sacrotuberal
- 49 Ligamento sacroespinal
- 50 Membrana obturadora
- 51 Ligamento supraespinal
- 52 Ligamento sacroilíaco posterior
- 53 Ligamento sacrocoxigeo lateral
- 54 Ligamento sacrocoxigeo dorsal superficial
- 55 Ligamento sacrocoxigeo posterior profundo
- 56 Foramen ciático menor
- 57 Canal obturador
- 58 Arco ileopectíneo
- 59 Ligamento lacunar
- 60 Lacuna vasorum
- 61 Lacuna muscular
- 62 Aorta abdominal
- 63 Vena cava inferior
- 64 Tronco lumbosacral
- 65 Conductos deferentes
- 66 Arteria ilíaca externa
- 67 Vena ilíaca externa
- 68 M. Cremáster
- 69 Nervios escrotales anteriores
- 70 Nervios dorsales del pene
- 71 Glande
- 72 Arteria dorsal del pene
- 73 Vena dorsal profunda del pene
- 74 Tunica vaginal del testículo
- 75 Epidídimo
- 76 Plexo pampiniforme
- 77 Músculo piramidal
- 78 Músculo abdominal recto
- 79 Vejiga urinaria
- 80 Músculo abdominal transverso
- 81 Músculo abdominal oblicuo interno
- 82 Músculo abdominal oblicuo externo
- 83 Uréter
- 84 Recto
- 85 Arteria ilíaca común
- 86 Esfínter anal externo
- 87 Músculo elevador del ano
- 88 Nervio ciático
- 89 Nervio pudendo
- 90 Músculo piriforme
- 91 Fascia espermática interna
- 92 Vena femoral
- 93 Arteria femoral
- 94 Músculo bulboesponjoso
- 95 Arteria obturatoria
- 96 Nervios del perineo
- 97 Nervios anales inferiores; nervios rectales inferiores
- 98 Músculo transverso superficial del perineo
- 99 Músculo transverso profundo del perineo
- 100 Músculo isquiocavernoso
- 101 Escroto
- 102 Túnica del escroto

- 103 Arco tendinoso del m. elevador el ano
- 104 Ligamento fundiforme del pene
- 105 Músculo obturador interno
- 106 Arteria testicular
- 107 Vena testicular izquierda
- 108 Anillo inguinal profundo
- 109 Ano
- 110 Cuerpo esponjoso del pene
- 111 Orificio externo de la uretra
- 112 Fosa navicular de la uretra
- 113 Uretra masculina
- 114 Cuerpo cavernoso del pene
- 115 Anillo inguinal superficial
- 116 Fascia espermática externa
- 117 Próstata
- 118 Plexo sacral
- 119 Glándula seminal ó Vesícula seminal;
- 120 Vena ilíaca interna
- 121 Arteria ilíaca interna
- 122 Orificio interno de la uretra
- 123 Ampolla del recto
- 124 Arteria pudenda interna
- 125 Arteria inferior del glúteo
- 126 Arteria superior del glúteo
- 127 Arteria ileo-lumbar









Distribuidor



✉ [ventas@beracahmedica.mx](mailto:ventas@beracahmedica.mx)

☎ 662 15 10 979